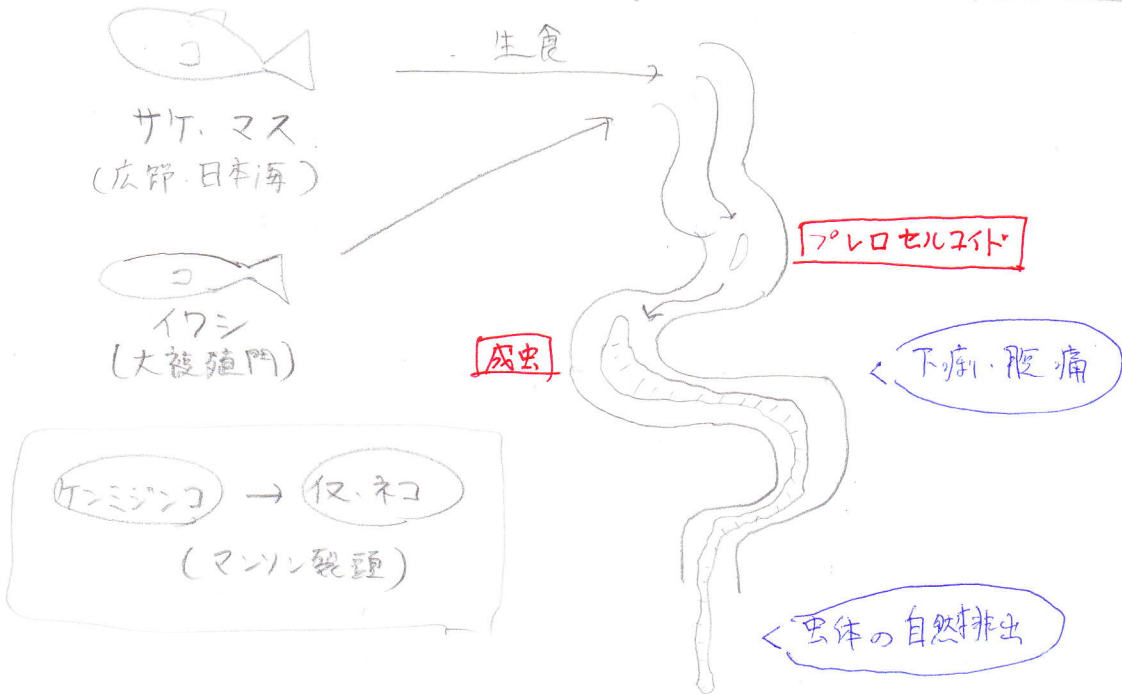


蠕虫 - 扁形動物 - 条虫類 - 広節裂頭条虫・日本海裂頭条虫

[生活史]

大袈裟門条虫・マンソン裂頭条虫



[診断]

- 虫体の自然排出 (主訴)

[治療]

- フラジカレチル
- ガストロクラフィン

蠕虫 - 扁形動物 - 条虫類 - 孤虫症

[生活史]

マンスン孤虫



ケンミンコ入り  
水

- ハヒ
- トリ
- カエル

生食



発熱

色んな所に  
迷入

游走性限局性ヒフ腫脹

芽殖孤虫

?

不明

[診断]

- ・ 游走性限局性ヒフ腫脹
- ・ 免疫学的～

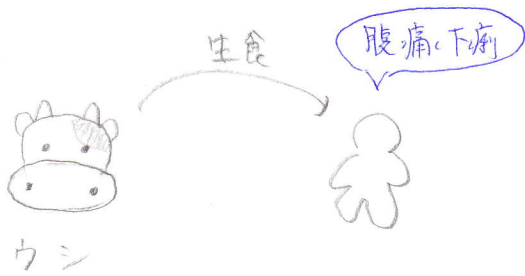
[治療]

- ・ 外科的摘出

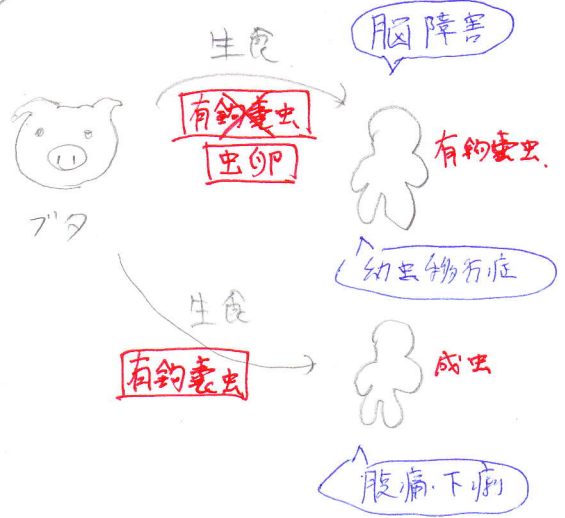
蠕虫 一扁形動物 二条虫類 一無鈎条虫、有鈎条虫

[生活史]

(無)



(有)



[診断]

- (無)
- 主訴 → うんこの上で動いている。
  - 肛門検査

- (有)
- 主訴 → うんこの上であまり動いていない。
  - 肛門検査
  - Xp
  - MRI

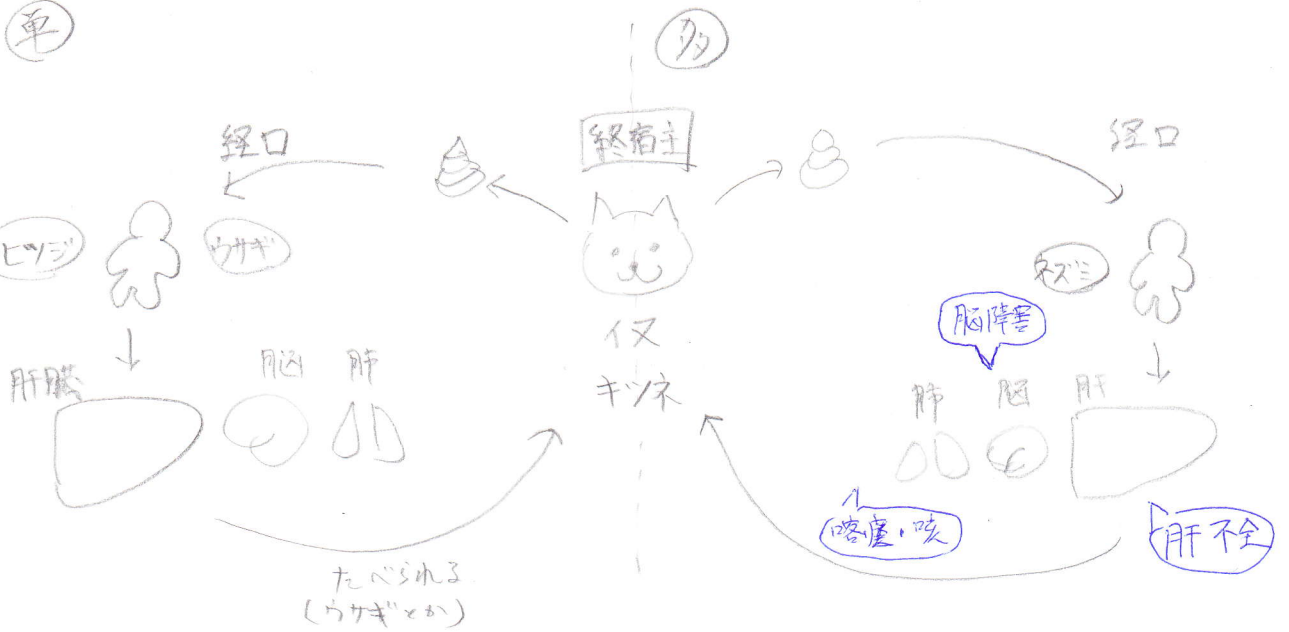
[治療]

- フロジカンテル
- カストログラフィン

- カストログラフィン
- ※ 硫酸バロモシンは禁忌。(ニコロサミド)

# 蠕虫 - 扁形動物 - 条虫類 - 包虫

## [生活史]



## [診断]

- 問診 (旅行)
- 免疫診断
- US, CT, Xp

## [治療]

- 早期切除
- アルベンダゾール

## [予防]

- 川や井戸の水, 山菜は X.